

Порівняльна характеристика доброякісних і злоякісних пухлин щитоподібної залози фолікулярного походження

В.Г. Хоперія

Український науково-практичний центр ендокринної хірургії, трансплантації ендокринних органів і тканин МОЗ України, м. Київ

Резюме: Фолікулярна аденома (ФА) ЩЗ – цілком оточена капсулою пухлина, позбавлена судинної, лімфатичної або капсулярної інвазії, а також характерних для папілярного раку (ПР) ЩЗ ядерних ознак атипії. Тим не менш у деяких ФА визначаються ознаки ядерної атипії, характерні для фолікулярного раку (ФР) і фолікулярного варіанту (ФВ) ПР ЩЗ, які можуть розглядатися як попередники злоякісної трансформації. Тому для визначення атипичних аденом (АА), які можуть бути передраковими, використовується об'єктивна оцінка ядерного хроматину. Із метою перевірки цієї гіпотези із застосуванням автоматизованої системи аналізу зображень проаналізовано структуру хроматину 3 000 ядер клітин пухлин ЩЗ: 10 випадків ФА, 10 ФР і 10 ФВ ПР і визначено відмінності між цими класами пухлин. Також проаналізовано 9 випадків АА з паралельним визначенням активації мутації N2-RAS та експресії RET. У 2 випадках АА структура хроматину відповідала ФА, у 2 – ФР ЩЗ, у 3 – ПР ЩЗ. В одному випадку АА виявлено рівну кількість ядер, характерних для ФР і ПР, і в одному випадку визначено суміш трьох типів ядер (ФА, ФР, ПР). Мутацій RAS або RET у випадках ФА не виявлено. Мутації N2-RAS виявлено у 33% випадків АА, 20% ФР і 20% ФВ ПР без кореляції зі структурою хроматину. Експресія мутації RET визначалася у 45% АА, 20% ФР і 50% ФВ ПР, корелювала з ядерними ознаками, характерними для ПР. Отже, група АА – гетерогенна група, до якої входять доброякісні пухлини та пухлини з морфологічними і молекулярними особливостями ФР і ПР ЩЗ, які можуть бути попередниками обох типів РЩЗ.

Ключові слова: фолікулярна аденома щитоподібної залози, рак щитоподібної залози, системи комп'ютерного аналізу зображень.

Фолікулярна аденома щитоподібної залози (ФА ЩЗ) – це цілком інкапсульована пухлина без ознак інвазії, характерних для фолікулярного раку (ФР), і без типових для папілярного раку (ПР) ознак атипії ядер [1]. Термін «атипова аденома» (АА) запропоновано для характеристики ФА, які за своїми морфологічними ознаками солідного росту відрізняються від звичайної аденоми, проте і після дослідження серійних зрізів капсули пухлини не виявляються ознаки інвазії капсули або судин [2]. Відповідно до критеріїв ВООЗ 2004 р., АА

входить до класу ФА і характеризується значною щільністю клітин, наявністю мітозів із цитологічними ознаками атипії. На практиці такі пухлини важко диференціювати з фолікулярним варіантом папілярного раку (ФВ ПР), для якого характерна фолікулярна будова, ядерні ознаки ПР, наявність або відсутність ознак інвазії. Із метою вирішення цієї діагностичної проблеми до АА включено пухлини з «обмеженими ядерними ознаками ПР» (ОЯОПР) [3]. Нарешті, як зазначено в останньому виданні класифікації пухлин ЩЗ [1], термін

«атипова аденома» став «сміттєвим кошиком, до якого неадекватно відносять будь-які випадки пухлин із невизначеними ознаками ядерної атипії». Для уникнення неточностей у діагностиці та лікувальній тактиці запропоновано замінити термін «атипова аденома» на «гіперклітинний вузол», що дозволяє патологам відносити такі пухлини до класу доброякісних. Проте у деяких випадках пухлин з ОЯОПР описано віддалені метастази, що стало причиною наполягання багатьма патологами на віднесенні таких пухлин до класу злоякісних [4]. Ця проблема пояснює тенденцію до гіпердіагностики ФВ ПР, а також наявність значних розбіжностей між інтерпретаціями ядерних ознак ПР ЩЗ патологами [5]. Із метою вирішення даної проблеми Чорнобильською групою патологоанатомів запропоновано віднести АА до групи «диференційованих пухлин із невизначеним потенціалом злоякісності». Це підтверджує існуючу концепцію розвитку атипової аденоми, відповідно до якої такі пухлини мають низку ознак раку щитоподібної залози (РЩЗ), і можуть мати передраковий характер [6].

Активация онкогена RET відіграє важливу роль у розвитку ПР ЩЗ через транслокації гена RET/PTC [7], у той час як мутації онкогена RAS у кодони 61 N-RAS (N2-RAS) є характерними для ФР ЩЗ [8]. Показано кореляцію активації RET з ядерними ознаками ПР ЩЗ [9]. Проте інтерпретація структури хроматину під час гістологічного дослідження дуже суб'єктивна [10]. Для розробки об'єктивних критеріїв діагностики пухлин ЩЗ проаналізовано ядерні ознаки різних підтипів фолікулярних пухлин із застосуванням комп'ютерної морфометрії [11]. Із метою оцінки біологічного значення ядерних змін в АА за допомогою комп'ютерної морфометрії проаналізовано цифрові зображення ядер клітин типових і атипових фолікулярних пухлин ЩЗ. Одержані дані порівняно з результатами визначення мутації N2-RAS і активації RET.

Матеріали і методи

Гістологічний діагноз встановлювали три незалежні патологоанатоми відповідно до критеріїв ВООЗ [1] на парафінових зрізах пухлин 39 пацієнтів, прооперованих із приводу захворювань ЩЗ на базі хірургічного відділу Українського науково-практичного

центру ендокринної хірургії, трансплантації ендокринних органів і тканин МОЗ України (Центр). За результатами гістологічного дослідження виявлено 10 ФА, 9 АА, 10 ФР і 10 ПР ЩЗ. У жодному з 9 випадків АА не виявлено клінічних ознак РЩЗ. Протягом 5-річного поопераційного спостереження 4 випадків АА ані місцевих рецидивів, ані метастазів не виявлено. У випадково відібраних полях зору знаходили близько 100 ядер фолікулярних клітин.

Кожне ядро оцінювали за 16 критеріями. Точне математичне визначення цих показників наведено у керівництві програмного забезпечення обробки цифрових зображень SAMBA-2000. Ці показники розділено на три параметричні групи: (I) розмір і форма (розраховуються на підставі раніше знайдених

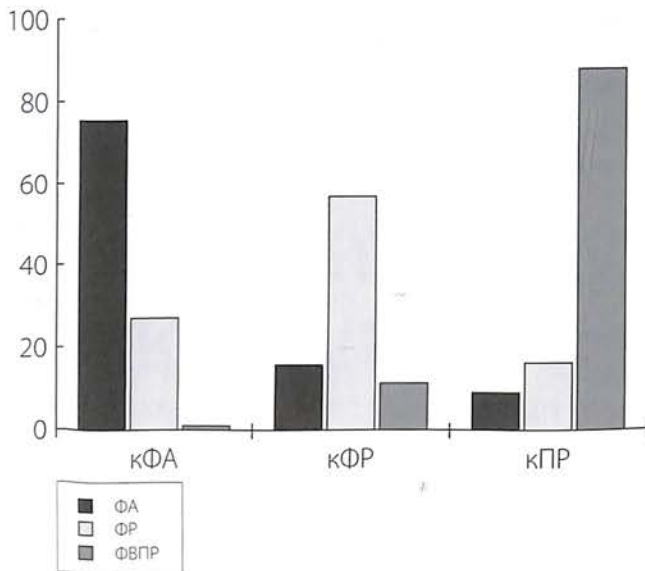
Фолікулярна аденома щитоподібної залози – інкапсульована пухлина без ознак інвазії і без ознак атипії ядер; є істинно доброякісною пухлиною; і мало ймовірно, щоб цей тип пухлин включався у процес злоякісної трансформації

контурів об'єкту), (II) денситометричні показники (розраховуються з раніше обчислених гістограм з урахуванням оптичної щільності розподілу точок зображень ядра), (III) текстурні особливості (розраховуються методом сумісної появи матриці або обчислюються шляхом кодування довжин серій). Для калібрування статистичної моделі аналізу спочатку аналізували ядра клітин у типових пухлинах (ФА, ФР, ПР ЩЗ), а потім в АА.

Одержані результати проаналізовано за допомогою статистичної програми SPSS (США). Значення кількісних змінних проаналізовано за допомогою непараметричного тесту Колмогорова-Смірнова. База даних цифрових зображень включала 3 000 ядер клітин 30 випадків пухлин: 10 ФА, 10 ФР і 10 ФВ ПР. Із метою визначення змінних, за допомогою яких можливо розрізнити ядра клітин ФА, ФР, ФВ ПР, проведено дискримінантний аналіз із попереднім ступінчастим відбором змінних на підставі мінімізації лямбди Wilk. За допомогою лінійних функцій дискримінації цих змінних розраховано 3 формули, що визначали 3 типи клітин. Ці формули використовували для класифікації ядер (рис. 1).

Екстракцію ДНК проведено після мікродисекції пухлин із гістологічних препаратів із використанням QI-Amp DNA mini kit. Ампліфікацію екзонів 2 N-RAS проведено за допомогою полімеразноланцюгової реакції (ПЛР) із використанням відповідних праймерів і набору HotStar Taq DNA Polymerase (Qiagen). Продукти ПЛР оцінено за допомогою електрофорезу у 3% агарозному гелі.

Рисунок 1. Результати морфометричної рекласифікації клітин фолікулярної аденоми (ФА) фолікулярного раку (ФР), фолікулярного варіанту папілярного раку (ФВ ПР) та атипової аденоми (АА)



кПР – клітини ФВ ПР; кФР – клітини ФР; кФА – клітини ФА.

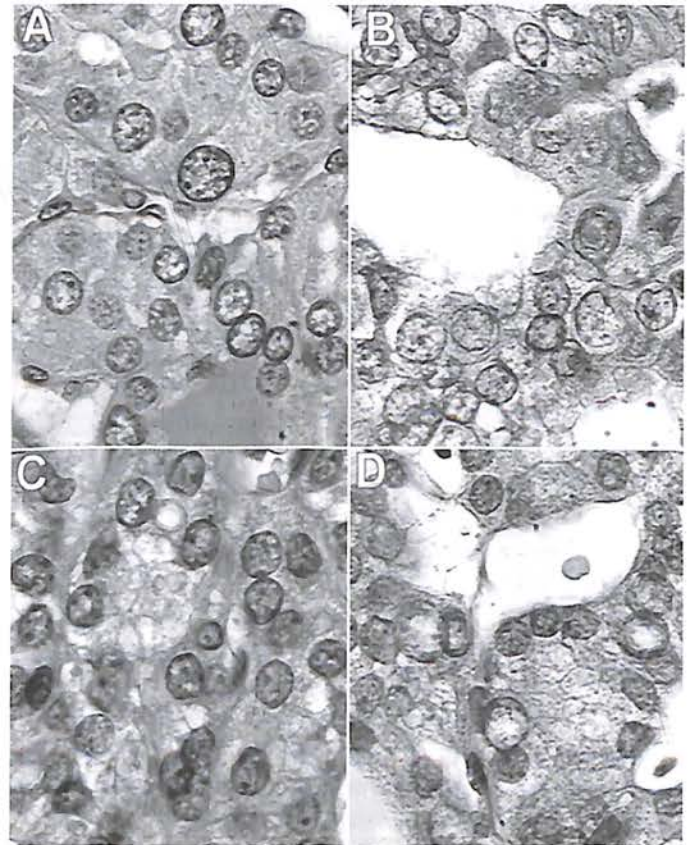
Імуногістохімічне дослідження RET проведено після пригнічення ендогенної пероксидази з використанням поліклональних антитіл C19 (Vector Lab, США) у розведенні 1:100 і набору для візуалізації імунної реакції Vectastain Universal Quick kit (Vector Lab, США).

Результати та їх обговорення

За результатами комп'ютерного аналізу зображень відібрано 12/16 найбільш дискримінативних змінних: 4 змінні розміру та форми, 2 денситометричні та 6 текстурних. З 000 моделей клітин розподілено на 3 групи: характерні для ФА (кФА), типові для ФР (кФР) і типові для ПР ЩЗ (кПР) клітини. Застосування комп'ютерної формули, яка визначала тип клітин, серед 3 000 клітин рекласифіковано 73% (див. рис. 1). За результатами аналізу зображень 1 000 клітин ФА склалися з 75,5% кФА, 15,6% кФР і 8,9% кПР, у 1 000 клітин, отриманих із ФР, 56,8 % відповідали кФР, 27% – кФА і 16,2% – кПР ЩЗ, серед 1 000 клітин, отриманих із ФВ ПР, 88% відповідали кПР, 11% – кФР і 1% – кФА. Морфологічні особливості ядер, характерні для ФР і ПР, наведено на рис. 2.

Індивідуальне морфометричне дослідження окремих пухлин показало, що 9/10 випадків ФА було представлено кФА. В одному випадку ФА виявлено 5% кФА, 35% кФР і 55% кПР. У 7/10 випад-

Рисунок 2. Морфологічні ознаки клітин фолікулярної аденоми (А), фолікулярного варіанту ПР (В), атипової аденоми з переважанням клітин ФР (С) або ПР (Д)



ках ФР визначено переважання кФР. У 2 випадках ФР кількість кФР і кПР була однаковою, а в одному випадку ФР із мінімальною інвазією переважали кФА (89%). У 10/10 ФВ ПР переважали кПР.

В усіх дев'яти АА пропорція кФА, кФР і кПР була майже однаковою (27,9%, 33,8% і 38,3% відповідно). В 2/9 випадках АА переважали кФА, у 2/9 – кФР і у 3/9 – кПР. В одному випадку виявлено майже однакову кількість кФР і кПР (46% і 49% відповідно). В одному випадку визначено 24% кФА, 30% кФР і 46% кПР. Типові морфологічні ядерні ознаки в АА з переважанням кФР і кПР наведено на рис. 2.

Мутації N2-RAS у кодоні 61 виявлено в 0/10 випадків ФА (0%), у 2/10 ФР (20%), у 2/10 ФВ ПР (20%) і в 3/9 АА (33,3%). Навіть після повторного гістологічного дослідження пухлин із мутаціями N2-RAS морфологічних ознак злоякісності виявлено не було. Не визначено кореляції між частотою мутації N2-RAS і вмістом у пухлині кФА, кФР і кПР.

Експресію RET виявлено в 0/10 випадків ФА (0%), у 2/10 ФР (20%), у 5/10 ФВ ПР (50%). Реакція була помірною або низькою та локалізувалася

в цитоплазмі. Визначено істотну кореляцію між експресією RET і кількістю кПР у досліджуваних пухлинах ($P=0,001$). З іншого боку, визначено обернено пропорційний зв'язок між кількістю кФА та експресією RET ($P=0,007$). У трьох пухлинах (1 АА, 1 ФР і 1 ФВ ПР) знайдено як мутації N2-RAS, так і експресію RET. У цих випадках позитивну імуногістохімічну реакцію виявлено лише у клітинах зі світлими ядрами.

Незважаючи на те, що дискусія про термінологію атипичних пухлин ШЦЗ точиться вже понад півстоліття, фактичне значення ядерної атипії в інкапсульованих пухлинах залишається загадкою. Тим не менш у цитологічній діагностиці захворювань ШЦЗ визначено кореляцію ознак ядерної атипії зі злоякісним процесом [12]. Як наслідок, широке застосування тонкогोलкової аспіраційної пункційної біопсії (ТАПБ) у діагностиці вузлів ШЦЗ призвело до збільшення частки виявлення раку та АА у структурі операцій із приводу захворювань залози. Дійсно, на ранніх етапах, перед введенням у рутинну практику ТАПБ, частка виявлення АА під час гістологічного дослідження коливалася від 2,7% до 9,8% від усіх ФА. Із впровадженням використання ТАПБ у Центрі частка таких пухлин у структурі ФА зросла до 14%. Отже, необхідність ліпшого розуміння фактичного значення ознак ядерної атипії у ФА зростає.

Раніше було показано, що мутації N2-RAS у кодоні 61, залучені до процесу фолікулярного канцерогенезу, відсутні у випадках ФА, але виявлялися з однаковою частотою в АА (23%) і у ФР (17,6%) [8]. З іншого боку, продемонстровано позитивну імунну реактивність RET у зонах ОЯОПР [9]. Також у деяких клітинах АА виявлено мутації p53. Отже, АА можуть передувати РЩЗ. Оскільки в основі морфологічних відмінностей ФР і ПР лежать ядерні ознаки атипії, ми припустили, що ядра клітин АА можуть мати «папілярний» (тонкий) або «фолікулярний» (грубий) ядерний фенотип хроматину [10]. Аби перевірити цю гіпотезу, проведено автоматизований аналіз зображень ядерного хроматину у 39 типових і нетипових фолікулярних пухлинах, а також визначено мутації N2-RAS у кодоні 61 та активацію онкогена RET.

Використовуючи ядра класичної фолікулярної пухлини як контроль, калібровано методику аналізу, що дало змогу розрізнити ядра клітин ФА, ФР і ПР ШЦЗ. За допомогою цього методу успіш-

но діагностовано РЩЗ у 19/20 випадках, а також визначено гістологічний підтип 26/30 типових фолікулярних пухлин. Чутливість такого методу для діагностики злоякісного процесу склала 95%, що відповідає попереднім результатам. Точність для діагностики типу пухлини склала 86,6 %, що підтверджує дослідження про можливість виділення ядер клітин ФА, ФР і ПР за допомогою морфометричного аналізу [11]. Цікаво, що всі три

Атипичні аденоми мають такі морфологічні й онкогенні ознаки, що дозволяють припустити можливість їх передування будь-якому типу раку щитоподібної залози

типи клітин (ФА, ФР і ПР) у різних пропорціях присутні в досліджуваних пухлинах (ФА, ФР і ФВ ПР). Цей факт підтверджує гіпотезу про неоднорідність фолікулярної пухлини, навіть якщо її визнано «типовою» за ре-

зультатами гістологічного дослідження. Ми припустили, що така неоднорідність лежить в основі перекриття ядерних ознак між різними підтипами доброякісних і злоякісних пухлин ШЦЗ. Отримані результати дослідження 9 випадків АА підтвердили це припущення.

Дійсно, лише у двох випадках АА виявлено фенотип істинної аденоми з переважанням кФА, тоді як у 7 випадках в основному виявлялися кФР та/або кПР ШЦЗ, тобто переважали ядерні ознаки злоякісних пухлин. Цікаво, що у 2 випадках АА виявлено приблизно однаковий відсоток кФА, кФР і кПР. Такі пухлини нагадують «гібридні» фолікулярні пухлини, які мають ознаки як ПР, так і ФР ШЦЗ, що підтверджує потенційне існування пухлин змішаних форм [10].

Мутації N2-RAS не виявлено у випадках ФА, але майже з однаковою частотою визначено у випадках АА (33%), ФР (20%) і ФВ ПР (20%), що узгоджується з попередніми даними про те, що АА може передувати РЩЗ [8]. Визначення в деяких випадках АА головним чином кФР і кПР, а також аналогічної частоти мутацій N2-RAS у випадках АА, ФР і ФВ ПР узгоджується з виявленою кореляцією між фолікулярною будовою ПР та активацією мутації RAS [13]. Зазвичай мутації RAS зрідка виявляються за класичного варіанта ПР ШЦЗ і пов'язані з кодуючим геном K-RAS, а не N2-RAS [8]. Виявлення активації мутації N2-RAS у випадках АА та істинно злоякісних пухлинах фолікулярної будови свідчить про вплив цього онкогена на підтримку фолікулярного типу росту незалежно від ядерного фенотипу.

За результатами імуногістохімічного дослідження експресію RET виявлено з аналогічною частотою у випадках АА та ФВ ПР (45% і 50%).

Експресію цього онкогена з антитілами проти його тирозин-кіназного (ТЗ) домену визначено приблизно у 40-86% випадків ПР ЩЗ [14], що підтверджено ПЛР [15]. Таку експресію може бути пов'язано з активацією транслокацій RET/PTC або діяльністю «дикого» типу онкогена RET [16]. Відмінності в частоті виявлення RET пов'язують із географічними та екологічними особливостями [17]. Найчастіше онкогени RET визначали в пухлинах ЩЗ пацієнтів після зовнішнього або внутрішнього опромінення [14]. Транслокації RET/PTC виявлено в доброякісних пухлинах після аварії на Чорнобильській АЕС (ЧАЕС), а також у доброякісних пухлинах ЩЗ пацієнтів, які зазнали інших видів зовнішнього опромінення [18]. Висока частота виявлення онкогена RET у пухлинах ФВ ПР пояснюється тим, що до досліджуваної серії увійшли пухлини пацієнтів, які мешкають у регіонах України, забруднених після аварії на ЧАЕС. У випадках ФА без ознак атипії клітин активацію RET не виявлено, тоді як частота даного онкогена в пухлинах АА була подібною до такої у ФВ ПР, що відповідає результатам про активацію RET/PTC у фолікулярних пухлинах з ОЯОПР [9, 10]. У випадках АА, як і ПР, імунореактивність RET специфічно корелювала з часткою моделей-клітин ПР, що підтверджує дані про те, що саме активація RET викликає у клітинах ЩЗ появу морфологічних ядерних ознак ПР (просвітлення хроматину, нерегулярність контуру) [19].

Слід зауважити, що у трьох випадках (1 АА, 1 ФР і 1 ФВ ПР) мутації RAS і RET виявлено в кожній пухлині, що пояснює різні молекулярні порушення в основі «фолікулярного» і «папілярного» шляхів канцерогенезу ЩЗ. Це пояснює також труднощі в диференційній діагностиці фолікулярного та папілярного підтипу пухлин ЩЗ.

Отже, група фолікулярних пухлин ЩЗ є гетерогенною та включає істинно доброякісні пухлини, позбавлені ознак ядерної атипії, та атипіві пухлини, що мають як морфологічні, так і генетичні риси передінвазійних злоякісних новоутворень. Такі атипіві пухлини мають морфологічні й онкогенні ознаки ФР і ПР, що дозволяє припустити можливість їх передування будь-якому типу РЩЗ. Цей факт узгоджується з даними багаторічних спостережень ФР на тлі вузлового зоба та пояснює вузловий, повільний та інкапсульований характер росту більшості ФВ ПР. Щодо тривалої дискусії про термінологію фолікулярних пухлин [4], одержані результати підтверджують аргументи на користь існування проміжного етапу між аденомою та раком ЩЗ.

Який би термін не обрали для найменування атипівіх фолікулярних пухлин, існує необхідність їх виділення із загальної групи аденом для аналізу прогностичних чинників і тривалого спостереження, що дозволить розробити оптимальну тактику лікування.

Висновки

1. Чутливість морфометричного аналізу цифрових зображень для діагностики злоякісного процесу складала 95%, діагностична ефективність для діагностики типу пухлини складала 86,6%, що підтверджує можливість виділення ядер клітин ФА, ФР і ПР за допомогою цього методу.

2. Доведено, що типові фолікулярні аденоми ЩЗ є істинно доброякісними пухлинами і цілком відповідають визначенню «фолікулярна аденома». Встановлено, що ФА не містять молекулярних аномалій, характерних для раку (мутації онкогенів RAS або RET). Тому малоімовірно, щоб цей тип пухлин включався у процес злоякісної трансформації.

3. Встановлено, що атипіві аденоми є початковим етапом у розвитку злоякісних пухлин ЩЗ. Молекулярні та морфометричні дослідження підтвердили присутність у цих пухлинах аномалій, характерних як для фолікулярного, так і для папілярного канцерогенезу (мутації N2-RAS – 33% випадків, експресія мутації RET – 45%). Тому ми вважаємо, що атипіві аденоми можуть трансформуватися як у ФР, так і у ПР ЩЗ.

4. Встановлено, що молекулярні механізми канцерогенезу ЩЗ не можуть розглядатися лише як «фолікулярний шлях» або «папілярний шлях», а тому не є ексклюзивними або специфічними. Комбінація молекулярних аномалій, присутніх у ФР і ПР, може призвести до формування пухлини, що мають морфологічні та біологічні ознаки обох типів раку ЩЗ.

Література

1. Rosai J., Carcangiu M.L., De Lellis R.A. Tumors of the thyroid gland. In: Atlas of Tumor Pathology. Washington, 1992, 161-182.
2. Baloch Z. W., Livolsi V.A. Follicular-patterned lesions of the thyroid: the bane of the pathologist // Am. J. Clin. Pathol. 2002, 117, 143-150.
3. De Micco C., Vassko V., Henry J.F. Interest of thyroid peroxidase immunocytochemistry in the preoperative fine needle aspiration diagnosis of follicular variant of thyroid papillary cancers // Surgery. 1999, 126, 1 200-1 204.

4. Baloch Z.W., LiVolsi V.A. Encapsulated follicular variant of papillary thyroid carcinoma with bone metastases // *Modern Pathology*. 2000, 13, 861-865.
5. Chan J.K. Strict criteria should be applied in the diagnosis of encapsulated follicular variant of papillary thyroid carcinoma // *Am. J. Clin. Pathol.* 2002, 117, 16-8.
6. Vassko V., Garcia S., Henry J.F., De Micco C. Expression of proliferating cell nuclear antigen in follicular thyroid tumors: correlation with clinicopathological findings // *Oncol. Rep.* 1999, 6, 359-364.
7. Kimura E.T., Nikiforova M.N., Zhu Z. et al. High prevalence of BRAF mutations in thyroid cancer: genetic evidence for constitutive activation of the RET/PTC-RAS-BRAF signaling pathway in papillary thyroid carcinoma // *Cancer Res.* 2003, 63, 1 454-1 457.
8. Vasko V., Ferrand M., Di Cristofaro J. et al. Specific pattern of ras oncogene mutations in follicular thyroid tumors // *J. Clin. Endocr. Metab.* 2003, 88, 2745-2752.
9. Fusco A., Chiappetta G., Hui P. et al. Assessment of RET/PTC oncogene activation and clonality in thyroid nodules with incomplete morphological evidence of papillary carcinoma: a search for the early precursors of papillary cancer // *Am. J. Pathol.* 2002, 160, 2 157-2 167.
- 10.-19. *

Сравнительная характеристика доброкачественных и злокачественных опухолей щитовидной железы фолликулярного происхождения

В.Г. Хоперия

Украинский научно-практический центр эндокринной хирургии, трансплантации эндокринных органов и тканей МЗ Украины, г. Киев

Резюме. Фолликулярная аденома (ФА) ЩЖ – опухоль фолликулярного происхождения, полностью окруженная капсулой без сосудистой, лимфатической или капсулярной инвазии, а также характерных для папиллярного рака (ПР) ЩЖ ядерных признаков атипии. Тем не менее в некоторых ФА определяются признаки ядерной атипии, характерные для фолликулярного рака (ФР) и фолликулярного варианта (ФВ) ПР ЩЖ, которые могут рассматриваться как предшественники злокачественной трансформации. Поэтому для определения атипичных аденом (АА), которые могут быть предраковыми, используется объективная оценка ядерного хроматина. С целью проверки этой гипотезы с применением автоматизированной системы анализа изображений проанализирована структура хроматина 3 000 ядер клеток опухолей ЩЖ: 10 случаев ФА, 10 ФР и 10 ФВ ПР и определены различия между этими классами опухолей. Также проанализированы 9 случаев АА с параллельным определением активации мутации N2-RAS и экспрессии RET. В 2 случаях АА структура хро-

матина отвечала ФА, в 2 случаях – ФР ЩЖ, в 3 случаях – ПР ЩЖ. В одном случае АА обнаружено равное количество ядер, характерных для ФР и ПР, и в одном случае определена смесь трех типов ядер (ФА, ФР, ПР). Мутаций RAS или RET в случаях ФА не обнаружено. Мутации N2-RAS выявлены в 33% случаев АА, 20% ФР и 20% ФВ ПР без корреляции со структурой хроматина. Экспрессия мутации RET определялась в 45% АА, 20% ФР и 50% ФВ ПР, коррелировала с ядерными признаками, характерными для ПР. Таким образом, группа АА – гетерогенная группа, в которую входят доброкачественные опухоли и опухоли с морфологическими и молекулярными особенностями ФР и ПР ЩЖ, которые могут быть предшественниками обоих типов РЩЖ.

Ключевые слова: атипичная аденома, рак щитовидной железы, системы компьютерного анализа изображений.

Comparative characteristics of benign and malignant tumors of thyroid follicular origin

V. Khoperia

Ukrainian Scientific and Practical Center of Endocrine Surgery, Transplantation of Endocrine Organs and Tissues, Ministry of Health of Ukraine, Kyiv

Summary. Thyroid follicular adenomas (FA) are encapsulated tumors lacking vascular, capsular or lymphatic invasion and the typical nuclear features of papillary carcinoma (PC). However, some FA demonstrate nuclear atypia reminiscent of either follicular carcinomas (FC) or follicular variant of papillary carcinomas (FVPC), suggesting they may represent precursors of malignant transformation. We hypothesized that an objective evaluation of nuclear chromatin patterns could be used to define atypical follicular tumors (AFT) that are likely to be premalignant. To test this hypothesis, we used a computer-aided image analysis system to define the chromatin pattern of nuclei from thyroid tumors. To validate the system, we analyzed 3 000 nuclei from 10 FA, 10 FC, and 10 FVPC samples and accurately distinguished between these classes of tumors. Then, we analyzed 9 AFT and, in parallel, we analyzed the tumors for activating mutations of N2-RAS and over-expression of RET. The predominant chromatin pattern of AFT was of FA type in 2 cases, FC type in 2 cases, and PC type in 3 cases. One case contained similar numbers of FC and PC nuclei and one was comprised of a mixture of the three nuclear types. Neither RAS mutation nor RET overexpression were detected in FA. N2-RAS mutations were found in 33% of AFT, 20% of FC and 20% of FVPC without correlation with chromatin pattern. Over-expression of RET was detected in 45% of AFT, 20% of FC and 50% of FVPC and was correlated with PC nuclei. These results show that AFT are a heterogenous group of tumors, containing genuine benign tumors and tumors that share morphological and molecular features with follicular and papillary carcinomas that might be precursors of both types of thyroid carcinomas.

Key words: thyroid follicular adenomas, thyroid carcinomas, computer-aided image analysis system. ■

* повний перелік літератури – у редакції

(Надійшла 21.02. 2012)